

【本件リリース先】

文部科学記者会、科学記者会、
広島大学関係報道機関



広島大学

NEWS RELEASE

広島大学広報室
〒739-8511 東広島市鏡山 1-3-2
TEL : 082-424-4383 FAX : 082-424-6040
E-mail: koho@office.hiroshima-u.ac.jp

令和5年10月18日



超音波画像による舌癌患者の頸部リンパ節転移の予測モデルの開発

論文掲載

【本研究成果のポイント】

- 舌癌における頸部リンパ節転移を予測する指標として、これまでは舌癌の発育形態、浸潤様式、病理組織学的特徴などが用いられてきましたが、その予測精度は高いものではありませんでした。
- 舌癌患者の頸部リンパ節転移の予測精度を向上させるために、舌癌の超音波検査画像が持っている画像特徴量から頸部リンパ節転移を予測できないかと考えて研究を行いました。
- 舌癌の超音波画像の画像特徴量と機械学習の組み合わせによる頸部リンパ節転移の予測精度に関する研究です。
- 舌癌の超音波画像の画像特徴量解析と機械学習を組み合わせることで高い精度で頸部リンパ節転移を予測できることが示唆されました。転移を高い精度で予測することができるようになると、転移のリスクの高い患者は、あらかじめリンパ節も含めて切除することで予後の改善につながることを期待されます。

【概要】

広島大学病院歯科放射線科の小西勝講師の率いる研究グループは、これまで超音波検査を用いて舌癌を可視化し、診断・治療レベルの向上、舌癌の予後予測に関する研究を行ってきました。今回の研究では、舌癌の超音波画像の画像特徴量を抽出し、抽出した画像特徴量と機械学習を組み合わせた Radiomics（注1）解析による頸部リンパ節転移の予測精度の研究を行いました。舌癌の超音波画像特徴量と機械学習を組み合わせた解析によって頸部リンパ節転移を高い確率で予測できることが示唆されました。

本研究の成果は、2023年8月16日に HEAD AND NECK-JOURNAL FOR THE SCIENCES AND SPECIALTIES OF THE HEAD AND NECK 誌に公開されました。

【論文情報】

- 掲載誌：HEAD AND NECK-JOURNAL FOR THE SCIENCES AND SPECIALTIES OF THE HEAD AND NECK
- タイトル：. Radiomics analysis of intraoral ultrasound images for prediction of late cervical lymph node metastasis in patients with tongue cancer.
- 著者：*Konishi M¹, Kakimoto N²
1：広島大学病院歯科放射線科
2：広島大学大学院医系科学研究科歯科放射線学
*：責任著者
- DOI：10.1002/hed.27487.

【背景】

舌癌は口腔癌の中では最も頻度の高い疾患です。舌癌は頸部のリンパ節に転移を生じやすく、癌の中では早期に位置付けられているステージⅠ、Ⅱに該当する舌癌でも頸部リンパ節転移の生じる確率は、8.2%-46.3%と報告されています。頸部リンパ節転移は患者の予後を決める重要な因子となっています。この頸部リンパ節転移の検出と治療が遅れると、リンパ節外への浸潤や複数のリンパ節転移が起こり、さらに予後を悪化させる可能性があります。また、リンパ節外浸潤や多発性にリンパ節転移のある患者は、手術後に放射線療法や化学療法などの追加治療を受けることが推奨されているため、治療期間が延長し、放射線療法や化学療法の有害事象により患者の生活の質（quality of life、以下、QOL）が低下するおそれがあります。このような予後やQOLの悪化を防ぐためには、頸部リンパ節転移を早期に発見・治療することが重要となります。したがって、今回の研究では、舌癌の超音波検査画像が持っている画像特徴量から頸部リンパ節転移を予測できないかと考えて、舌癌の超音波画像の画像特徴量を抽出し、抽出した画像特徴量を機械学習によって頸部リンパ節転移の予測精度について調べました。

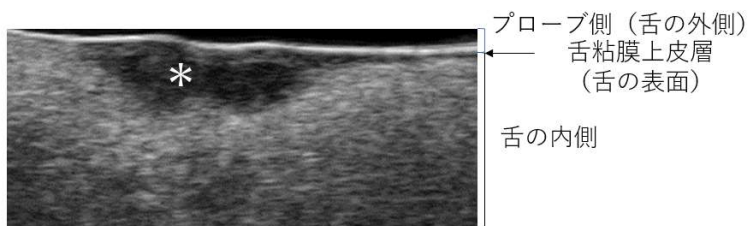
【研究成果の内容】

＜方法＞

口腔内超音波検査を施行した舌癌患者 120 名を対象としました。そのうち 30 名は頸部のリンパ節に転移を生じました。舌癌の超音波画像において病変に該当する低エコー領域（図*）に加えて、周囲 3mm の範囲を含めて画像特徴量の抽出領域に設定しました（下図参照）。

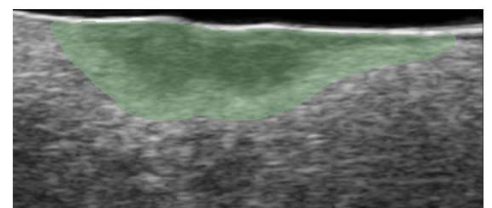
舌癌の超音波画像と画像特徴量の抽出領域

舌癌の超音波画像



低エコー領域（*）が舌癌の病変に相当

画像特徴量の抽出領域



低エコー領域に加えて周囲3mmの範囲を含めて画像特徴量を抽出

設定した範囲の画像特徴量を抽出し、機械学習モデルを用い、感度（注2）、特異度（注3）、精度（注4）、受信者動作特性曲線（receiver operating characteristic curve、以下、ROC）（注5）を作成し、Area under the curve（以下、AUC）（注5）を算出し、診断性能を求めました。

＜結果＞

最も良い機械学習モデルで、感度= 0.900、特異度= 0.967、精度= 0.950、AUC= 0.967であり、良好な予測精度が得られました。舌癌の超音波画像の特徴量解析と機械学習を組み合わせた Radiomics 解析によって頸部リンパ節転移を高い確率で予測できることが示唆されました。

【今後の展開】

今回の研究で示されたように舌癌の超音波画像から頸部リンパ節転移を予測できれば、あらかじめ頸部のリンパ節を手術で取り除くことで、舌癌患者の予後の改善が期待できます。したがって、今後は、より高い精度で頸部リンパ節転移を予測できるように超音波画像だけでなく、CT、MRI、PETなどの他の画像も組み合わせて研究を進めていきたいと考えています。

【用語説明】

(注 1) Radiomics

放射線医学で取り扱う医用画像から大量の画像特徴量を抽出し、網羅的解析を行うことで、疾患の予防、診断の質の向上、治療の予後の向上を目指す研究領域のこと。

(注 2) 感度

実際に頸部リンパ節転移を生じている患者を、正しく陽性と予測した割合のこと。

(注 3) 特異度

頸部リンパ節転移を生じていない患者を、正しく陰性と予測した割合のこと。

(注 4) 精度

データを正しく予測できた割合のこと。

(注 5) ROC と AUC

今回の ROC は画像診断の正確さを評価する指標として使用しており、ROC 曲線の下部分の面積を AUC として計算しています。AUC が 1 に近づくほどモデルの性能が良いとされています。

【お問い合わせ先】

広島大学病院 歯科放射線科 講師 小西 勝
Tel : 082-257-5780 FAX : 082-257-5692
E-mail : mkonishi@hiroshima-u.ac.jp

発信枚数 : A4版 3枚 (本票含む)

