侵襲性歯周炎の病態分子基盤の解明を目指して

水野　智仁　大学院医系科学研究科　歯学分野　歯周病態学　教授

歯周炎は大きく3つに分類されます。慢性歯周炎、侵襲性歯周炎、遺伝疾患に伴う歯周炎です。慢性歯周炎は世間に知られている、プラークコントロールを怠った人が40代くらいから罹患する一般的な歯周炎のことです。遺伝疾患に伴う歯周炎は、パピヨン・ルフェーブル症候群、チェディアック・ヒガシ症候群、およびコーエン症候群等の疾患患者にみられる歯周炎です。侵襲性歯周炎は、①全身的には健康であり、②10代から20代で急速で高度な歯周組織破壊を示し、③家族内集積を認めることを特徴とする歯周炎です。家族内集積を認めることから、遺伝学的な関与が強く疑われていますが、世界的にも責任遺伝子の同定には至っておりません。その病態分子基盤はよく理解されておらず、よくわからない疾患として認識されています。歯科領域で仕事をする人であれば誰でも知っている疾患ですが、世間ではあまり知られておらず、歯肉から出血する、あるいは歯肉が腫れるといった症状が出ていても、10代あるいは20代でまさか自分が重篤な歯周炎であるとは思わず、歯科医院を受診した時には何本かの歯を失うといった症例が数多く認められます（図1）。

私共の講座では、家系内に複数の侵襲性歯周炎患者が認められる2つの家系の患者の遺伝情報を解析し、*monocyte to macrophage differentiation associated 2*（*MMD2*）という遺伝子に変異があることを見出しました。詳しく患者の状態を解析すると、これらの家系の患者は好中球の走化能に異常が認められることがわかりました。侵襲性歯周炎患者で認められた遺伝子変異を持つ遺伝子改変マウスを作成したところ、好中球の走化能に異常が認められ、歯周炎を誘発すると高度な歯周組織破壊をすることが示されたことから、*MMD2* が侵襲性歯周炎の責任遺伝子であることが強く示唆されました。今後は*MMD2* に変異が存在すると何故高度な歯周組織破壊がおこるのか、詳細な解析を進めていきたいと思います。*MMD2* の変異を調べることで予防医療・予知医療を展開するだけではなく、患者由来iPS細胞を用いて侵襲性歯周炎に対する次世代の創薬を目指したいと考えております。

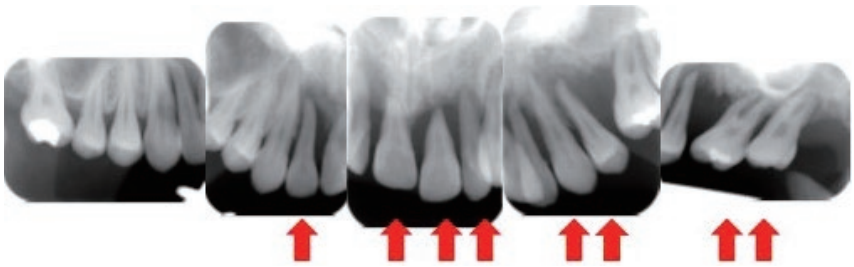

図１　28 歳女性の上顎レントゲン写真。赤の矢印は抜歯となり、上顎で保存できた歯牙は４本。J Hum Genet. 2020 Oct;65(10):841-846.